

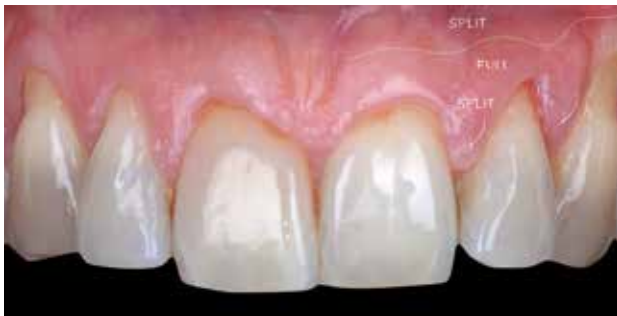# Choix de la technique de prélèvement en chirurgie muco-gingivale

## Une approche contemporaine

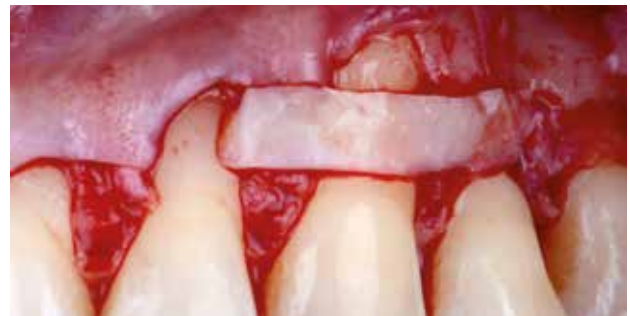Julien Mourlaas, Alex Dagba et Benjamin Cortasse

La gestion des tissus mous péri-dentaires et péri-implantaires participe à l'établissement et au maintien d'un environnement parodontal sain. De plus, elle permet de satisfaire à des critères esthétiques désormais facteurs de succès. Il est ainsi possible d'obtenir une belle architecture gingivale, aux proportions et aux volumes harmonieux, par repositionnement des tissus d'une part, et/ou par mimétisme de l'os sous-jacent d'autre part. L'attente de résultats esthétiques a fait évoluer la chirurgie muco-gingivale telle qu'introduite par Friedman en 1962 [1] vers une véritable chirurgie parodontale à visée plastique. Celle-ci a progressivement intégré les concepts de la dentisterie contemporaine.

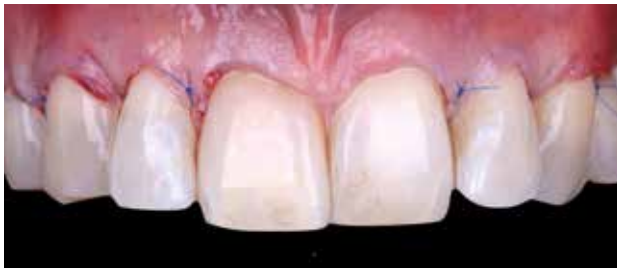**E**n réalisant un travail précis et *a minima*, permis par une instrumentation et des matériaux adaptés (micro-lames, micro-pinces, sutures 6-0 et 7-0, aides optiques), on s'applique à maximiser les résultats pour un minimum de complications et de suites opératoires. Dans ce sens, d'importantes améliorations sur la préparation des sites receveurs et la suture des greffons ont été réalisées. Deux concepts sont très présents dans la littérature contemporaine: le lambeau repositionné coronairement en technique bilaminaire présenté par Zucchelli et de Sanctis [2] (fig. 1 à 3) et la greffe de tissu conjonctif par tunnelisation introduite par Allen [3], modifiée par Azzi et Etienne [4] puis par Zuhr et ses collaborateurs [5] (fig. 4 à 6).



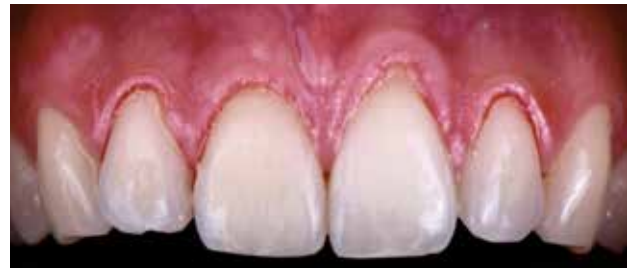1. Patient atteint de récessions multiples maxillaires. Vue frontale.



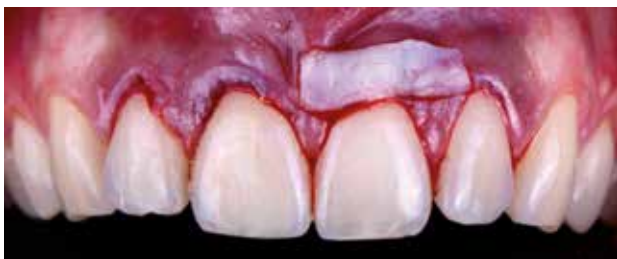2. Greffon conjonctif placé avec sutures au niveau de 23. Traitement par lambeau déplacé coronairement en technique bilaminaire.



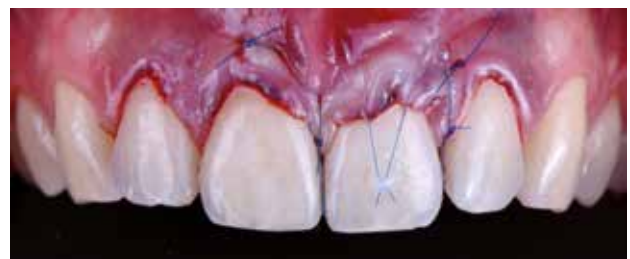3. Traitement de récessions multiples maxillaires par lambeau déplacé coronairement en technique bilaminaire. Sutures, vue frontale.



4. Patient atteint de récessions localisées de 12 à 22. Vue frontale.



5. Greffon conjonctif positionné au collet de 21 avant tunnelisation. Vue frontale.



6. Traitement de récessions localisées de 12 à 22 par greffe de conjonctif tunnelisée. Sutures, vue frontale.

Néanmoins, un point moins fréquemment abordé cristallise les inquiétudes des patients et de nombreux praticiens : la gestion du site donneur et les éventuelles suites opératoires associées au prélèvement du greffon. Cet article se propose de présenter les différentes techniques de prélèvement en chirurgie muco-gingivale, et de guider le praticien dans le choix du type de prélèvement.

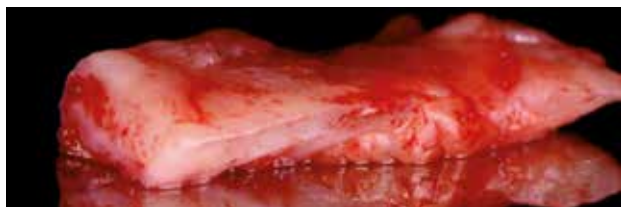## Les critères de décision

Les choix du site de prélèvement et de la technique utilisée ont un impact direct sur la qualité du greffon [6, 7], d'une part, et sur les suites opératoires, d'autre part (saignements, douleurs, consommation de médicaments ou modification de l'alimentation [8]).

## Suite opératoire

Les prélèvements épithélio-conjonctifs, jugés plus faciles à réaliser, cicatrisent en seconde intention dans un délai de 2 à 4 semaines [9]. Par conséquent, ils ont été associés à des douleurs et des saignements postopératoires dans de nombreuses publications [9-11].

Afin de réduire ces manifestations, des techniques alternatives ont été proposées. Ces dernières visent à obtenir une cicatrisation de première intention et reposent sur des concepts chirurgicaux communs : lambeau d'accès d'épaisseur partielle, dissection du greffon et fermeture du site par coaptation des berges conjonctif à conjonctif [12, 13]. Néanmoins, ces techniques nécessitent une épaisseur initiale de muqueuse palatine importante



**7. Greffon épithélio-conjonctif. Portion mésiale (droite) riche en graisse, portion distale (gauche) plus dense.**

pour réaliser un lambeau suffisamment vascularisé et limiter les risques de nécrose. Actuellement, les différentes techniques de prélèvement ne font pas l'objet de consensus dans la littérature en termes de morbidité. Wessel et Tatakis [14] ont récemment montré que des prélèvements épithélio-conjonctifs généraient significativement plus de douleurs postopératoires, tandis que Zucchelli et ses collaborateurs ont présenté des résultats comparables pour le prélèvement épithélio-conjonctif et la trap-door technique [8].

À la différence de Wessel, Zucchelli précise l'épaisseur moyenne des prélèvements (1,32 +/- 0,16 mm) qui correspondrait essentiellement à une portion de lamina propia [15]. Ses résultats seraient par conséquent liés à la fine épaisseur du prélèvement, réalisé dans une portion de tissu dense et moins vascularisée. Ainsi, la morbidité du site de prélèvement serait principalement en rapport avec la profondeur de la dissection du greffon. Cette proposition a été confirmée par Burkhardt qui publie, en 2015 [16], une étude permettant d'établir un lien direct entre l'épaisseur des greffons, donc la profondeur de prélèvement, et l'importance des douleurs postopératoires. De plus, les résultats présentés soulignent que l'exposition des sites donneurs n'a pas d'influence sur l'intensité des douleurs.

L'indication du type de prélèvement ne devrait donc pas être déterminée par les potentielles suites opératoires.

## Indication de la greffe

La gestion des tissus mous péri-implantaires, quant à elle, fait appel aux principes évoqués précédemment concernant les sites donneurs, tout en tenant compte de la spécificité des tissus péri-implantaires. Des greffons très denses sont donc privilégiés pour une bonne stabilité tissulaire en l'absence de fibres de Sharpey. C'est pourquoi il est souvent recommandé d'utiliser des greffons d'origine tubérositaire au maxillaire lorsqu'elle est présente et accessible. Cependant, une récente étude

prospective randomisée n'a pas montré de différence significative dans le gain d'épaisseur ou le rendu esthétique (évalué par pink esthetic score) pour des greffes tubérositaire ou de conjonctif désépithélialisé [17].

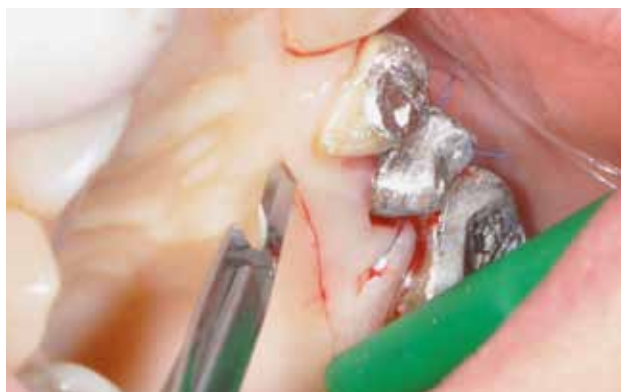## Qualité du greffon

La muqueuse palatine est composée d'une couche de tissu conjonctif dense et riche en fibres de collagène (lamina propia) recouverte par un épithélium orthokératinisé [6]. Une couche d'épaisseur variable composée essentiellement de graisse dans le secteur antérieur et de glandes en postérieur est présente entre la fibromuqueuse palatine et le périoste [7] (fig. 7). Pourtant, on s'évertuera à prélever des greffons denses et fibreux: il a été montré qu'un greffon essentiellement constitué de lamina propia permet un gain statistiquement significatif d'épaisseur de tissu à long terme [18, 19]. Il sera ainsi nécessaire d'évaluer la quantité et la qualité de tissu disponible pour déterminer la technique à utiliser. Pour cela, il est possible de réaliser un sondage de la muqueuse palatine à l'aide d'une sonde parodontale ou d'une lime endodontique et d'un stop en silicone. L'épaisseur de tissu disponible est déterminée par lecture directe de la sonde ou par mesure de la position du stop en silicone sur la lime. La résistance au sondage fournit une indication sur la qualité tissulaire, une résistance importante est associée à un tissu dense, essentiellement composé de lamina propia. Au contraire, un tissu plutôt fluctuant, de consistance légèrement visqueuse, témoigne d'une quantité de graisse plus importante. Après caractérisation de la muqueuse palatine, l'objectif sera de déterminer la technique la plus adaptée afin d'obtenir le greffon le plus stable possible.

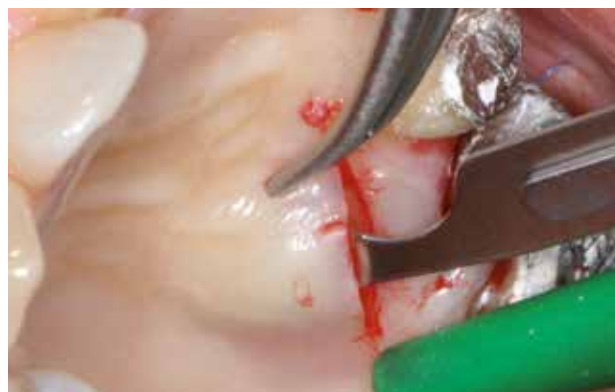## Description des techniques

### Incision unique

Une première incision d'épaisseur partielle profonde est tracée (fig. 8). Elle se place au moins à 1 mm en apical de la profondeur de sondage des faces palatines pour ne solliciter exclusivement qu'une zone de muqueuse adhérente. La lame est perpendiculaire à la surface osseuse pour cette incision. Une seconde incision dans l'épaisseur du lambeau est réalisée par inclinaison de la lame parallèlement à la surface osseuse (fig. 9). Cette seconde incision permet de séparer le lambeau du futur greffon et détermine donc l'épaisseur résiduelle du lambeau (fig. 10). Par rotation de la lame aux extrémités mésiale

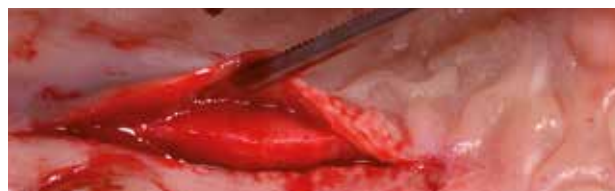

**8. Prélèvement par incision unique: première incision perpendiculaire au palais.**

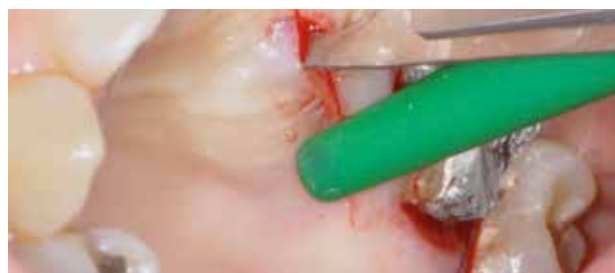

**9. Prélèvement par incision unique: seconde incision parallèle au palais en épaisseur partielle.**

et distale, dans le lambeau afin de ne pas réaliser de décharge, le greffon est délimité (fig. 11). Une troisième incision, perpendiculaire à l'os palatin, est pratiquée parallèlement à notre première incision horizontale et décalée de 1 mm en apical. Un bandeau conjonctif est donc laissé en place. Il assure une excellente coaptation des berges et une meilleure vascularisation de cette zone. Une dernière incision profonde, parallèle à l'os palatin, permet de détacher le greffon, le périoste est laissé en place, on souhaite inclure un minimum de graisse. Une autre solution est possible en réalisant le décollement de pleine épaisseur à l'aide d'un décolleur au contact osseux. Une dernière incision apicale nous permet de libérer totalement le greffon (fig. 12). Des sutures croisées suspendues et/ou des points simples peuvent être réalisés pour favoriser l'hémostase et assurer la fermeture efficace du site (fig. 13).



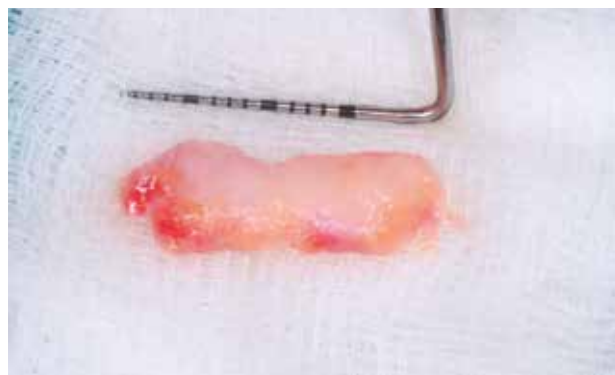**10. Prélèvement par incision unique: une troisième incision parallèle au palais permet la dissection d'un greffon conjonctif.**



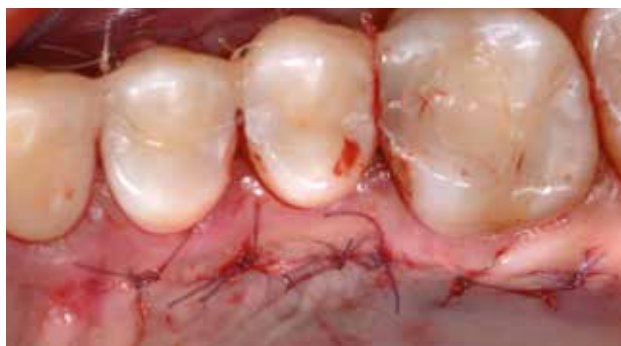**11. Prélèvement par incision unique: les extrémités mésiale et distale du greffon sont délimitées par rotation de la lame qui travaille perpendiculairement au palais.**

## Épithélio-conjonctif (FGG)

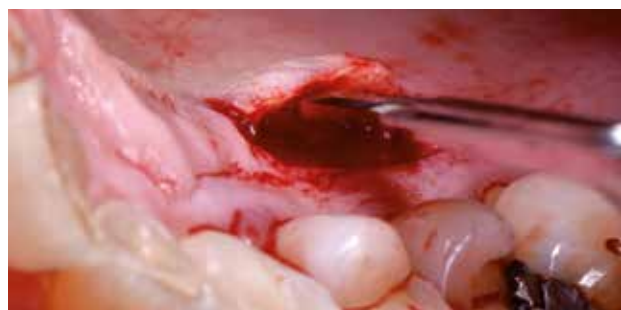Comme pour la technique précédente, les côtés du greffon (longueur, largeur) sont déterminés en fonction du site receveur avant tout. Une première incision d'épaisseur partielle est tracée parallèlement aux collets des faces vestibulaires, 1 mm apicalement au fond des sulcus. Néanmoins, cette incision est peu profonde: environ 1,5 mm. Le biseau d'une lame 15c, qui mesure 1 mm, sert de repère. Deux incisions parallèles entre elles et perpendiculaires à la première sont réalisées en direction apicale (fig. 14). Elles tracent les limites mésiale et distale du prélèvement. Celui-ci est ensuite disséqué dans l'épaisseur du tissu, en tentant d'être le plus régulier possible, très finement pour rester dans une portion superficielle de la muqueuse (fig. 15). Enfin, lorsque la largeur souhaitée est disséquée, une dernière incision



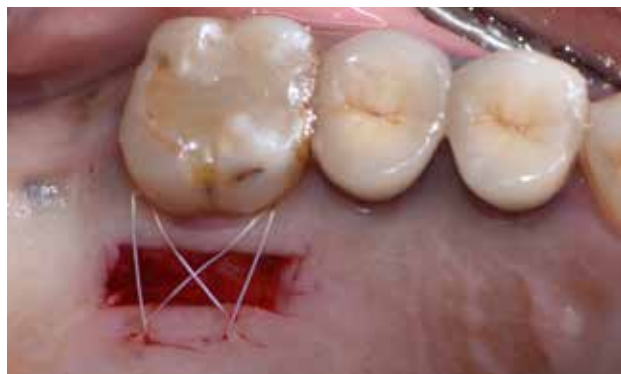**12. Prélèvement par incision unique: visualisation du greffon conjonctif prélevé.**



13. Prélèvement par incision unique: des points simples sont réalisés, la coaptation des berges assure la stabilisation du caillot de sang et une cicatrisation de première intention.



15. Dissection d'un fin greffon, essentiellement constitué de lamina dura.

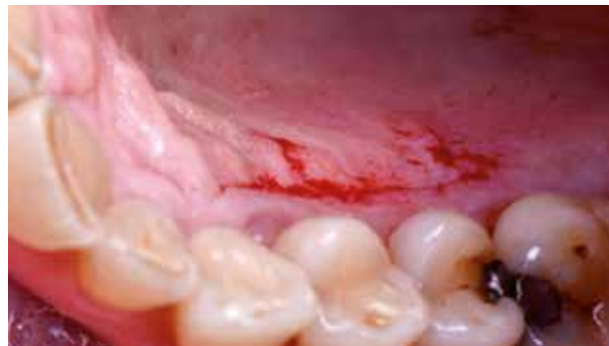

17. Suture du site donneur immédiatement après prélèvement, avant préparation du greffon.

parallèle à la première ferme le polygone de tissus qui est prélevé à l'aide d'une pince à disséquer (fig. 16). Des points croisés suspendus sont réalisés. Ces points et la finesse du prélèvement assurent une hémostase rapide (fig. 17).

## Prélèvement crestal

Ce type de prélèvement doit être réservé à une augmentation de volume limitée et en présence d'un épais ban-



14. Tracé des trois premières incisions d'une profondeur d'environ 1 mm; on note le faible saignement.



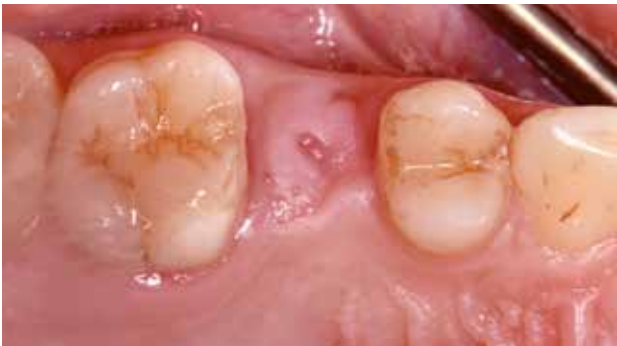16. Greffon prélevé désépithérialisé.

deau de gencive kératinisée. Il peut s'effectuer lors d'une pose d'implant flapless ou au moment du second temps. Dans les deux cas, le tissu crestal seul est prélevé à l'aide d'un punch tissulaire ou tracé d'un polygone de tissus de pleine épaisseur (fig. 18 à 20). Le prélèvement est désépithérialisé et sa face interne nettoyée sur table à la façon d'un greffon épithélio-conjonctif.

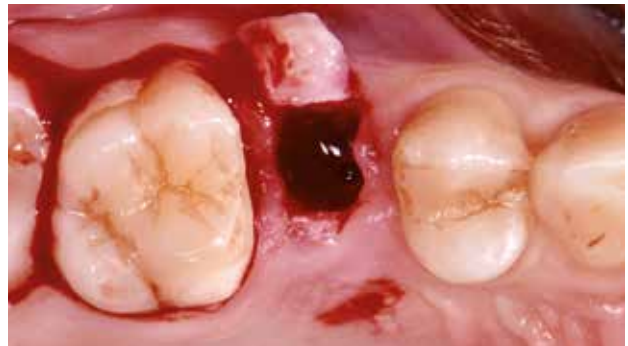## Prélèvement tubérositaire

L'intérêt de ce prélèvement a bien été souligné dans la littérature à travers la description du volume et de la qualité de ce tissu [20]. Il est réalisé en distal de la tubérosité, ce qui requiert de s'assurer de l'absence de dents de sagesse sous-jacentes et de confirmer qu'un volume suffisant est disponible.

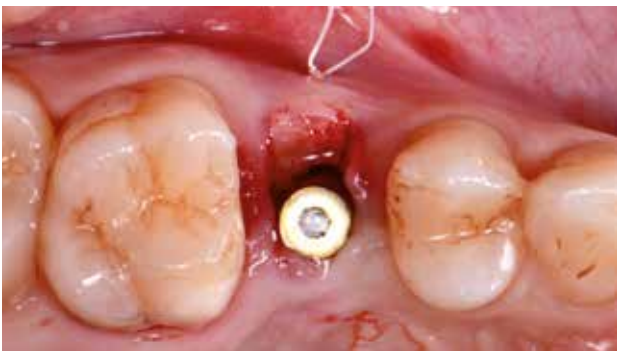Nous débutons par deux incisions crestales, parallèles entre elles et distantes de 2 mm. Ces incisions de demi-épaisseur, superficielles, sont tracées de la face distale de la tubérosité à la face distale de la seconde molaire. À partir de l'incision la plus vestibulaire, une dissection en demi-épaisseur est réalisée jusqu'à la zone de transition avec la partie verticale de la tubérosité. Depuis l'incision



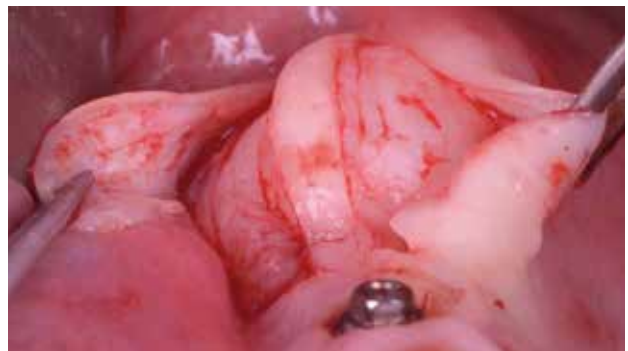18. Prélèvement crestal: situation clinique au moment du second temps. Présence d'une discrète concavité vestibulaire.



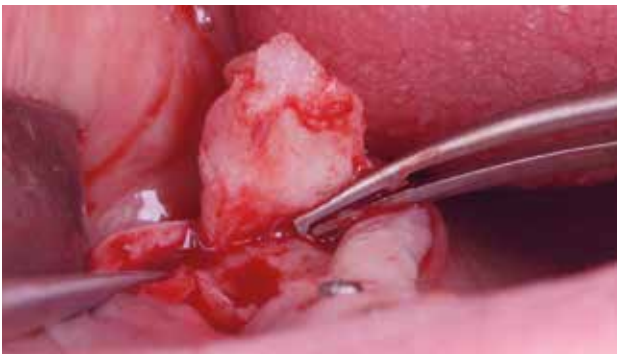19. Prélèvement crestal: positionnement du greffon conjonctif obtenu par désépithélialisation du punch crestal.



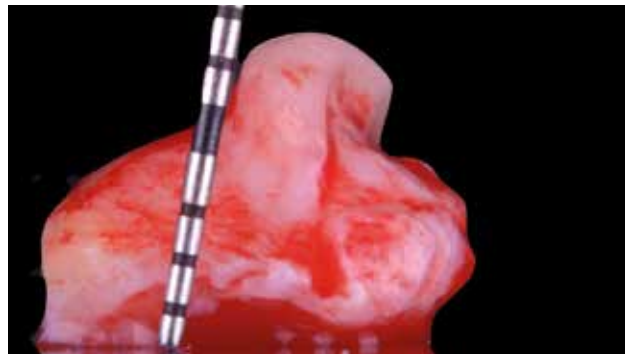
20. Prélèvement crestal: suture du greffon conjonctif placé dans une enveloppe vestibulaire.



21. Prélèvement tubérositaire: visualisation du tissu conjonctif *in situ* après dissection des lambeaux en épaisseur partielle.



22. Prélèvement tubérositaire: individualisation du greffon par incisions de pleine épaisseur.



23. Prélèvement tubérositaire: visualisation du greffon partiellement épithérialisé.

palatine, la dissection en demi-épaisseur est réalisée en direction apicale et peut s'étendre, si nécessaire, en palatin de la dernière molaire (fig. 21). Une incision de pleine épaisseur délimite la périphérie du prélèvement (fig. 22). Un élévateur est utilisé pour réaliser le prélèvement en pleine épaisseur (fig. 23). Le décalage des deux incisions crestales initiales permet une fermeture du site de première intention.

## Conclusion

Un courant est mis en évidence dans la littérature actuelle selon lequel les suites opératoires aux sites donneurs sont indépendantes de la technique de prélèvement utilisée. Le facteur clé semble être la profondeur d'incision; il est donc tentant, dans ce contexte, de privilégier un prélèvement épithélio-conjonctif qui permet d'obtenir facilement un tissu de très bonne qualité dans la très

grande majorité des cas. Néanmoins, systématiser un type de prélèvement n'est pas une solution judicieuse. Dans le but de limiter le nombre de sites chirurgicaux, il est possible d'adapter la technique de prélèvement. Par exemple, la réalisation d'un lambeau d'accès muco-périosté au maxillaire postérieur, lors de la pose des implants ou du second temps, permet le prélèvement de

tissu conjonctif dans l'épaisseur du palais. La dissection est alors réalisée à la façon de la technique d'incision unique modifiée et adaptée à la situation. Par ailleurs, il faut assurément tenir compte de la composition de la muqueuse palatine tant la qualité du tissu prélevé est un facteur d'importance pour la tenue à long terme des résultats obtenus immédiatement.

Synthèse				
Muqueuse palatine	Épaisse et ferme	Épaisse et fluctuante	Fine et ferme	Fine et fluctuante
Technique de prélèvement recommandée	Opérateur dépendant	FGG	FGG	Tubérositaire >> crestal > FGG

## Auteurs

*Julien Mourlaas*

*Ancien résident de l'Ashman Department for Periodontology and Implant Dentistry (NYU, New-York)*

*Exercice privé réservé à la parodontologie et à l'implantologie (Nanterre)*

*Alex Dagba*

*Ancien résident de l'ashman Department for Periodontology and Implant Dentistry (NYU, New-York)*

*Titulaire d'un CES de parodontologie (Paris V)  
Exercice privé réservé à l'implantologie prothétique et chirurgicale (Paris)*

*Benjamin Cortasse*

*Titulaire des CES de biomatériaux et de parodontologie*

*Titulaire des DU d'implantologie et d'expertise maxillo-faciale  
Exercice privé (Pernes-les-Fontaines)*

*Correspondance: Julien Mourlaas,  
Jm5809@nyu.edu*

*Liens d'intérêt: à venir*

## Bibliographie

1. Friedman N. Mucogingival surgery. The apically repositioned flap. J Periodontol 1962; 33: 328-340.
2. Zucchelli G, de Sanctis M. Treatment of multiple recession-type defects in patients with esthetic demands. J Periodontol 2000; 71 (9): 1506-1514.
3. Allen AL. Use of the supraperiosteal envelope in soft tissue grafting for root coverage. I. Rationale and technique. Int J Periodontics Restorative Dent 1994; 14 (3): 216-227.
4. Azzi R, Étienne D. Recouvrement radiculaire et reconstruction papillaire par greffon conjonctif enfoui sous un lambeau vestibulaire tunnelisé et tracté coronairement. J Parodontol Implant Oraie 1998; 17 (1): 71-77.
5. Zühr O, Fickl S, Wachtel H, Bolz W, Hürzeler MB. Covering of gingival recessions with a modified microsurgical tunnel technique: case report. Int J Periodontics Restorative Dent 2007; 27 (5): 457-463.
6. Müller HP, Schaller N, Eger T, Heinecke A. Thickness of masticatory mucosa. J Clin Periodontol 2000; 27 (6): 431-436.
7. Schroeder HE. Oral structural biology. Thieme Publishing Group, 1991, 440 p.
8. Zucchelli G et al. Patient morbidity and root coverage outcome after subepithelial connective tissue and de-epithelialized grafts: a comparative randomized-controlled clinical trial. J Clin Periodontol 2010; 37 (8): 728-738.
9. Farnoush A. Techniques for the protection and coverage of the donor sites in free soft tissue grafts. J Periodontol 1978; 49 (8): 403-405.
10. Jahnke PV, Sandifer JB, Gher ME, Gray JL, Richardson AC. Thick free gingival and connective tissue autografts for root coverage. J Periodontol 1993; 64 (4): 315-322.
11. Del Pizzo M, Modica F, Bethaz N, Priotto P, Romagnoli R. The connective tissue graft: a comparative clinical evaluation of wound healing at the palatal donor site. A preliminary study. J Clin Periodontol 2002; 29 (9): 848-854.
12. Hürzeler MB, Weng D. A single-incision technique to harvest subepithelial connective tissue grafts from the palate. Int J Periodontics Restorative Dent 1999; 19 (3): 279-287.
13. Lorenzana ER, Allen EP. The single-incision palatal harvest technique: a strategy for esthetics and patient comfort. Int J Periodontics Restorative Dent 2000; 20 (3): 297-305.
14. Wessel JR, Tatakis DN. Patient outcomes following subepithelial connective tissue graft and free gingival graft procedures. J Periodontol 2008; 79 (3): 425-430.
15. Harris RJ. Histologic evaluation of connective tissue grafts in humans. Int J Periodontics Restorative Dent 2003; 23 (6): 575-583.
16. Burkhardt R, Hämmerle CH, Lang NP. Research Group on Oral Soft Tissue Biology & Wound Healing. Self-reported pain perception of patients after mucosal graft harvesting in the palatal area. J Clin Periodontol 2015; 42 (3): 281-287.
17. Rojo E et al. Soft tissue volume gain around dental implants using autogenous subepithelial connective tissue grafts harvested from the lateral palate or tuberosity area. A randomized controlled clinical study. J Clin Periodontol 2018; 45 (4): 495-503.
18. Rungcharassang K, Kan JY, Yoshino S, Morimoto T, Zimmerman G. Immediate implant placement and provisionalization with and without a connective tissue graft: an analysis of facial gingival tissue thickness. Int J Periodontics Restorative Dent 2012; 32 (6): 657-663.
19. Migliorati M, Amorfino L, Signori A, Biavati AS, Benedicenti S. Clinical and aesthetic outcome with post-extractive implants with or without soft tissue augmentation: a 2-year randomized clinical trial. Clin Implant Dent Relat Res 2015; 17 (5): 983-995.
20. Jung UW, Um YJ, Choi SH. Histologic observation of soft tissue acquired from maxillary tuberosity area for root coverage. J Periodontol 2008; 79 (5): 934-940.